Die Bedeutung der Spitzennarbenblasen für die Entstehung des idiopathischen Spontanpneumothorax

Inaugural-Dissertation

zur Erlangung der Doktorwürde
der Medizinischen Fakultät der Universität Basel

vorgelegt von

Werner Büttler
Basel

1944

VERLAG VON S. KARGER IN BASEL

Von der Medizinischen Fakultät Basel genehmigt
auf Antrag von Prof. Werthemann.

Tag der Promotion: 12. 11. 1943.

R. UNIV.
BIBLIOTHEEK
LEIDEN

Sonderdruck aus «Schweiz. Zeitschrift für Pathologie und Bakteriologie»
Vol. VII, Nr. 4.

In der letzten Zeit haben sich die Fälle von idiopathischem Spontanpneumothorax zusehends gemehrt (34 Fälle von *Bach* 1911, 177 Fälle von *Blumberger* 1937, 303 Fälle nach unserer Zählung), jene bis vor kurzem in ihrer Aetiologie und Pathogenese ziemlich unklare Krankheit, welche den Menschen, meist männlichen Geschlechts, in jugendlichem Alter, ohne vorangegangenes Trauma, anscheinend aus bester Gesundheit befällt, in der Regel 2—5 Wochen andauert, bisweilen rezidiviert oder von einer Lunge zur andern alterniert.

Den Kliniker beeindruckt die Diskrepanz zwischen dem momentan schweren Krankheitsbild und dem durchaus gutartigen Endausgang, während dem Pathologen kein autoptisches Material oder nur äußerst selten solches zur Verfügung steht *(Kuhlmann)*. So kommt es, daß das anatomische Substrat noch keineswegs abschließend geklärt ist, und in der Klinik ist daher vom «idiopathischen Spontanpneumothorax» die Rede, welcher dem «symptomatischen Spontanpneumothorax» beispielsweise bei kavernöser Phthise gegenübergestellt wird. Eine kurze Uebersicht über diese beiden Arten von Spontanpneu soll folgende Tabelle vermitteln:

A. *Idiopathischer Spontanpneumothorax* bei

1. Spitzennarbenblasen *(Fischer-Wasels)*;
2. subpleuralen Alveolenblasen als Folge einer Hemmungsmißbildung *(Schmincke)*;
3. subpleuralem, umschriebenem, interstitiellem Emphysem *(Dorendorf-Hohenner)*;
4. konstitutioneller Lungen- und Pleuraschwäche *(Morawitz)*, sogenannte «weak lung» der Angelsachsen;
5. Blasenbildung infolge pleuritischer Adhärenzen *(Ljungdahl)*.

B. *Symptomatischer Spontanpneumothorax* bei

1. destruierenden Lungenprozessen (Abszeß, Gangrän, Tumor, Tuberkulose);
2. Lungensilikose *(Sokoloff-Hofbauer)*;
3. bullösem Empysem *(Cahn* und *Joerdens)*, sogenannte «emphysematous bulla» der Angelsachsen;
4. Cystenlunge des Kleinkindes *(Wiele)*;
5. Durchbruch des gastrointestinalen Traktes *(Young)*.

In der folgenden Arbeit beabsichtige ich, zum Problem des sogenannten idiopathischen Spontanpneumothorax an Hand von 4 im pathologisch-anatomischen Institut Basel beobachteten Fällen von Spitzennarbenblasen Stellung zu nehmen und auf Grund eingehender histologischer Untersuchungen einen Beitrag zur Frage ihrer Entstehungsweise zu liefern, ihre unfallmedizinische und wehrmedizinische Bedeutung vom Standpunkt des Pathologen zu prüfen.

FALL 1: Rechtsseitiger Spontanpneu infolge Ruptur einer Spitzennarbenblase.

Anamnese: Patient A. B., 59jährig, mittelgroß, mager, stürzt ca. 2 m die Treppe hinunter, kann wieder aufstehen und weiterarbeiten. 3 Tage später fällt er erneut zu Boden und wird zu Bett gebracht. Nach 8 Tagen plötzlicher kollapsartiger Zustand. Der herbeigezogene Arzt stellt einen rechtsseitigen Pneu fest bei einem ziemlich bedrohlichen Zustand mit großer Atemnot und Engigkeit. Nach vorübergehender Besserung verschlimmert sich der Zustand, und nach 2 weitern Tagen tritt Exitus ein.

Sektionsdiagnose aus dem Protokoll Nr. 1155/40: Rechtseitiger Spontanpneu aus Spitzennarbenblasen bei alter, schiefrig-indurierender Tbc mit ausgedehnten Schrumpfungen daselbst. Frische, recidivierende Tbc im Unterlappen mit lobulär-käsigen, pneumonischen Herden. Frische, recidivierende Tbc der linken Pleura mit ausgedehnten Verwachsungen und Fortleitung aufs Perikard. Aeltere, vorwiegend schiefrig-indurierende Herde auch der linken Spitze und vereinzelt kleine Kavernenbildungen. Schwere, eitrige Tracheobronchitis. Schwellung der Hilus- und Bifurkationslymphdrüsen und Tbc. Kompression der rechten Lunge mit atelektatischen Bezirken und strangförmigen Verwachsungen. Dilatation des rechten Herzens. Stauung im Magen-Darm-Kanal. Arteriosklerose der linken Niere.

Genauer Lungenbefund: Nach Anstechen der rechten Brusthöhle unter Wasser strömt Luft unter leichtem Druck ab, auf der linken Seite entweicht keine Luft. Die rechte Brusthöhle enthält trübe, wässerige Flüssigkeit. Die rechte Lunge ist hochgradig atelektatisch und sowohl paravertebral als auch an der Spitze stark verwachsen. Daselbst findet sich eine ca. walnußgroße, prall mit Luft gefüllte Blase, die sich über einer schiefrig geschrumpf-

ten Narbenbildung ausdehnt (Abb. 1), dicht daneben springt eine zusammengefallene Partie, eine geplatzte Luftblase, in die Augen. Auf dem Lungendurchschnitt sind Zeichen einer chronischen, z. T. schiefrig-indurierenden Tbc mit ausgedehnten Schrumpfungen sowie eine frische, recidivierende Lungen-Tbc im Unterlappen mit lobulär-käsigen, pneumonischen Herden feststellbar. Der rechte Hauptbronchus enthält reichlich eitrigen Schleim, vermittelst der Sonde gelangt man in das Narbengebiet unmittelbar unter der Blasenbildung.

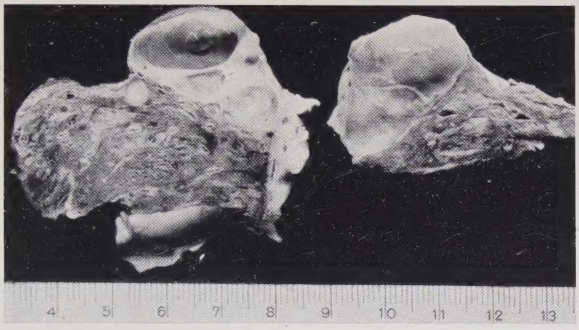

Abb. 1. Makroskopisches Präparat (Querschnitt durch die Lungenspitze mit typischer Narbenblase).

Mikroskopische Untersuchung der Blasengegend: Färbungen: H. E., *van Gieson*, Jaune solide, Safranelin. — Die Wand der die Pleura vorwölbenden, blasigen Bildung besteht im Blasengrund aus ungleichmäßig verdickten, straffen, zellarmen Bindegewebsschichten, die Rundzelleninfiltrate, anthrakotisches Pigment und Gefäße enthalten, in der Blasenkuppe aus wenigen, gefäßarmen Bindegewebsschichten, wodurch an beschriebener Stelle die Wand auffällig zart und dünn wird. Entsprechend ist das Verhalten der elastischen Lamellen, die am Blasengrunde als unterbrochene, geschlängelte Linien von ziemlicher Dicke und intensiver Farbe (Safranelinfärbung) imponieren, gegen die Blasenkuppe hin jedoch dünn, spärlich und schwach anfärbbar werden. Ein feines, elastisches Fasernetz verstärkt ferner auch die Gefäßwände, vorzugsweise des Blasengrundes.

Die infolge der multiplen Adhäsionsstränge rarefizierte Pleura ist verdickt, induriert, und enthält reichlich Infiltrate in Form von Epitheloidzellknötchen. Daselbst ist die elastische Grenzlamelle aufgesplittert, unterbrochen. Unterhalb des pleuranahen, schwartigen Gewebes dehnt sich eine mit Schleim, Epithel und Eiterzellen angefüllte bronchiektatische Höhle aus, die offenbar mit 2 Emphysemblasen in Verbindung steht, deren Wand gleichfalls Entzündungsinfiltrate aufweist.

Die unterhalb der Blase befindliche Narbenbildung hat teilweise zum Kollaps ganzer Alveolarbezirke geführt, den die elastischen Fasern des alveolären Gewebes recht deutlich zur Darstellung bringen, indem an Stelle der zierlichen, wabenartigen Alveolarstruktur ein unregelmäßiges Konvolut von

elastischem Gewebe in Erscheinung tritt (Abb. 2). Ebenso sind die arteriellen Gefäße der betreffenden Partie zu schlitzförmigen Oeffnungen zusammengedrückt. Die stärksten Veränderungen aber weisen die Bronchioli auf, die, bald in die Länge gezogen, bald abgeknickt, bald ektatisch erweitert, die bizarrsten Formen annehmen. Weiterhin finden wir in das entzündliche, anthrakotische Narbengebiet eingebettet eine Anzahl Emphysemblasen, deren Scheidewände stellenweise wohl von einer epithelialen Zelldecke ausgekleidet sind, an andern Stellen jedoch sind sie zu dünnen Fäden ausgezogen oder sogar nur noch als leistenförmige Vorsprünge mit knopfartiger Verdickung (Safranelinfärbung) zu erkennen.



Abb. 2. Narbengewebe des Blasengrundes (Vergr. 6,5mal). Safranelinfärbung.

Neben diesen mehr chronisch-indurierenden Prozessen zeigen andere Lungenpartien mehr frische und fortschreitende in Form von einer Desquamativpneumonie und käsigen Pneumonie mit Zerfallserscheinungen und Verkalkungen, wobei Epitheloidzellen und *Langhans*sche Riesenzellen gebildet werden.

Epikritische Erörterungen:

Als Ursache der narbigen, schiefrig-indurierenden Veränderungen des Blasengrundes ist mit Sicherheit Tbc anzunehmen, als Folge der narbig-entzündlichen Vorgänge die Verziehungen der Bronchioli, die Kompression von Gefäßen und der Kollaps einiger Alveolarbezirke einerseits, die Bildung der von mir schlechtweg als «Emphysemblasen» bezeichneten Riesenalveolen anderseits. Denn die Alveolaratrophie, der Schwund von Septen und der Zusammenfluß von Alveolen werden vornehmlich im Bereiche des chronisch-entzündlichen «Schwielenpanzers» vorgefunden,

wo die Annahme einer Aufblähung und Ausdehnung von Alveolenbezirken schwer fällt. Natürlich mag die infolge der bronchiolitischen Veränderungen erschwerte exspiratorische Ventilation dieser Partien auch schon für die Alveolaratrophie eine unterstützende Rolle spielen, ihre entscheidende Bedeutung werden wir aber bei Besprechung der Spitzennarbenblasenentstehung erkennen.

FALL 2: Spitzennarbenblase als Nebenbefund bei Pachymeningitis haemorrhagica interna.

Anamnese: Patient F. Th., 57jährig, Werkmeister. Nach Aussagen des Anstaltsvorstandes befand sich der Patient vor dem Exitus in schlechtem Allgemeinzustand bei hohem Blutdruck, klagte jedoch nie über irgendwelche Atembeschwerden. 1936 Schlaganfall.



Abb. 3. Typisches Bild der Spitzennarbenblase. Färbung: Jaune solide.

Klinische Diagnose: Hypertonie.

Sektionsdiagnose aus dem Protokoll Nr. 405/41: Kappenblase der rechten Lungenspitze. Bronchopneumonie des rechten Unterlappens beider Lungen sowie Emphysem der Randteile. Starke linksseitige Herzhypertrophie bei Hypertonie. Dilatation des rechten Herzens. Coronarsklerose. Frische Pachymeningitis haemorrhagica interna der rechten Hemisphäre.

Genauer Lungenbefund: Die rechte Lunge zeigt im Bereiche der Spitze eine ca. walnußgroße, lufthaltige Blase bei narbigen Einziehungen und leichten Pleuraverwachsungen (Abb. 3). Die Lungenschnittfläche ist dunkelrot, und

es läßt sich aus Ober- und Mittellappen schaumiges Blut abpressen, aus dem rechten Unterlappen mehr safthaltiges Blut. Einige Bezirke des Unterlappens sind luftleer, fest, körnig. Daselbst trübe Pleura.

Die linke Lunge zeigt Blähung des Oberlappens und zarte, spiegelnde Pleura. Die Schnittfläche ist dunkelrot, und es läßt sich schaumiges Blut abpressen aus dem Oberlappen, etwas weniger aus dem Unterlappen.

Die Bronchialschleimhaut ist beidseits schleimbelegt, gerötet.

Abb. 4. Narbengewebe des Blasengrundes. Fuchselinfärbung (Vergr. 50mal).

Mikroskopische Untersuchung der Blasengegend: Färbungen: H. E., *van Gieson*, Jaune solide, Fuchselin. — Die typische Kappennarbe zeichnet sich eher durch diffuse Sklerose als Granulombildung aus. Ueber der Narbe erhebt sich eine Blase, welche in der Hauptsache aus einer dünnen bindegeweblichen Schicht besteht, die von der Elastica auf nur sehr kurzen Strecken verstärkt wird (Fuchselinfärbung). Ein feines elastisches Fasernetz umgibt auch die Gefäßschicht der Blasenwand an einer Stelle. Auch hier fehlen die Rundzelleninfiltrate nicht.

Betrachtet man die Narbenbildung des Blasengrundes genauer im Fuchselinpräparat, so findet man die teilweise noch erhaltenen Alveolen durch eine bindegewebige Masse ausgefüllt, so daß man fast von Karnifikation reden möchte, jedoch ist dieses neugebildete Bindegewebe ausgedehnt hyalinverquollen und die Elastica der Alveolenwand auffällig hypertrophisch (Abb. 4). Ueberall eingestreut findet sich anthrakotisches Pigment. Die Pleura, auf welcher hyaline Bindegewebsmassen aufgelagert sind, ist durch einen

mehr oder weniger deutlich zu verfolgenden elastischen Grenzstreifen vom Lungengewebe getrennt, im Narbengebiet jedoch ist er aufgesplittert, in Bröckel zerlegt und läßt sich nicht mehr weiter verfolgen.

Die Bronchioli der narbigen Partie sind geknickt, geschrumpft, z. Teil ektatisch.

Epikritische Erörterungen:

Von Zeichen einer durchgemachten Tbc fehlt die geringste Spur. Die Ausfüllung ganzer Alveolen durch hyaline Bindegewebsmassen, die Elasticaneubildung sowie die Veränderungen des elastischen Grenzstreifens sprechen eigentlich am ehesten für eine Silikose, einen Befund, den wir jetzt bloß registrieren wollen, auf den wir jedoch noch zurückgreifen werden.

FALL 3: Spontanpneu rechts infolge Ruptur einer Spitzennarbenblase.

Anamnese: Patientin E.-D. L., 63jährig, Hausfrau. Im Verlauf der spitalärztlichen Behandlung eines Herzleidens wurde nach Hinzutreten einer Bronchitis acuta sowohl physikalisch als auch röntgenologisch ein rechtsseitiger Pneu festgestellt. Nach anfänglicher Besserung des Zustandes Exitus an Herzschlag.

Klinische Diagnose: dekompensiertes Mitralvitium, Hypertonie, Diabetes, Hyperthyreose.

Sektionsdiagnose aus dem Protokoll Nr. 306/41: Hühnereigroße Spitzenkappenblase der rechten Lunge. Leichte chronische Stauungsinduration und Hypostase. Strangförmige Verwachsungen der linken Lunge bei zum Teil bullösem Emphysem. Stauungsbronchitis. Residuen alter Endocarditis der Mitralis, Hypertrophie, Schwielenbildung. Erschlaffung des rechten Herzens. Anämischer Infarkt der Milz sowie beider Nieren. Leichte Hypertrophie und Stauung der Leber.

Genauer Lungenbefund: Die rechte Lunge ist im Bereich der Spitze strangförmig, im Bereiche des Unterlappens mit der Pleura costalis und mediastinalis verwachsen, ebenso die linke Lunge. Im Bereiche der Spitze ist eine große, teilweise kollabierte, aus mehreren Hohlräumen bestehende lufthaltige Blase. Ober- und Mittellappen sind emphysematös, vor allem in den Randpartien, und aus der Schnittfläche aller Lungenlappen läßt sich schaumiges Blut abpressen. Die linke Lunge weist ebenfalls Emphysembildung, besonders der Randpartien, auf, und unter der Pleura finden sich haselnußgroße, luftgefüllte Blasen. Die Schnittfläche ist bräunlichrot, trocken, und es läßt sich schaumiges Blut abpressen.

Starke Rötung der Bronchialschleimhaut beidseits.

Mikroskopischer Befund der Blasengegend: Färbungen: H. E., *van Gieson*, Jaune solide, Fuchselin, Azan. — Die Blase der rechten Lungenspitze stellt ein zystisches Gebilde dar, dessen stellenweise ziemlich verdickte Wand nur spärlich elastische Elemente enthält, dafür unter der Innenauskleidung durch ein kubisches Epithel eine 2—3schichtige kollagene Faserlage, der eine Gefäßschicht mit einzelnen Rundzelleninfiltraten folgt, und zuäußerst die an einigen Stellen erhaltene, schwielig verdickte Pleura. Sie ist auch über dem

angrenzenden Lungengewebe von derselben Beschaffenheit, ebenso das subpleurale Lungengewebe, das Einlagerungen von Rundzelleninfiltraten und anthrakotisches Pigment enthält. In diesen schwieligen, narbigen Verdickungen erweist sich der elastische Grenzstreifen als stark verdünnt, teilweise aufgesplittert und ein lockeres Fasernetz bildend, teilweise in einzelne Bröckel zerlegt und noch schwach anfärbbar. Besonders ist dies der Fall in einem kleinen epipleural gelegenen Knötchen mit zentralen, nekrotischen Partien und quirlartig angeordneten, hyalinen Bindegewebsfasern, einem fraglichen silikotischen Knötchen, in dessen Bereich die elastischen Fasern in Bruchstücke zerfallen und ihre Färbbarkeit einbüßen (Abb. 5). Die Narbenbildung

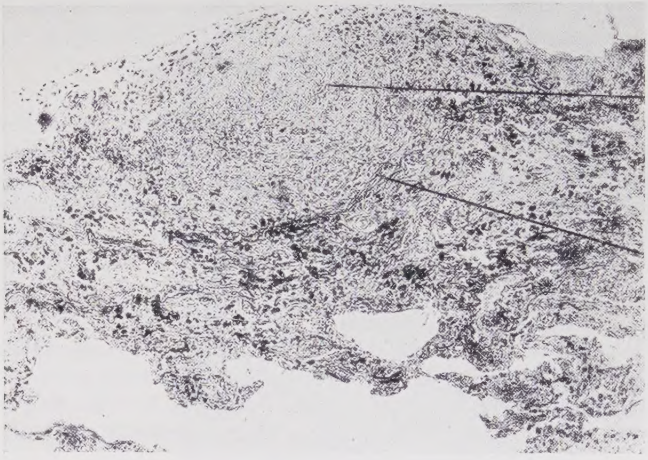

Abb. 5. Silikotisches Knötchen (Vergr. 100mal). Fuchselinfärbung.

des Blasengrundes ist geringfügiger als in den bisherigen Fällen, dafür ist um so stärker ausgeprägt ein chronisches, substantielles Lungenemphysem.

Nirgends lassen sich Zeichen einer floriden oder abgelaufenen Tbc feststellen.

Epikritische Erörterungen:

In diesem Falle besteht die Kombination von Lungenemphysem und narbigen Veränderungen der Spitze, eine Zufallserscheinung, die auch schon von verschiedenen Autoren erwähnt wurde, aber mit der Genese der Spitzennarbenblasen natürlich nichts zu tun hat.

FALL 4: Spitzennarbenblase rechts als Nebenbefund bei Apoplexie.

Anamnese: Patient G. B.-Sch., 58jährig, Magaziner. Aus den Angaben der Frau ist zu entnehmen, daß der Patient schon lange an hohem Blutdruck litt und eines Morgens im Keller bewußtlos aufgefunden wurde. Exitus einige Stunden nachher.

Klinische Diagnose: Apoplexie.

Sektionsdiagnose aus dem Protokoll Nr. 236/43: Große Spitzenkappenblase des rechten Lungenoberlappens, leichte schiefrige Induration des umgebenden Lungengewebes und Verwachsungen des Oberlappens. Chronisches schweres Lungenemphysem mit schleimiger Stauungsbronchitis. Hypertonische linksseitige Herzhypertrophie. Haselnußgroßes, geplatztes Aneurysma der Arteria basilaris im Gebiet ihrer Teilungsstelle. Haematocephalus internus.

Genauer Lungenbefund: Die rechte Lunge ist ziemlich vergrößert und die Ränder des Unterlappens zugeschärft. Im Bereiche der Spitze zeigen sich subpleurale, bis pflaumengroße Blasen (Abb. 6). Dort ist die Pleura ver-

Abb. 6. Makroskopisches Präparat (Narbenblase in der Ansicht).

dickt, ebenso in der nähern Umgebung. Das umgebende Lungengewebe ist derb, anthrakotisch. Tiefer unten geht ein Strang an die Brustwand ab. In allen Gebieten zeigt sich auf Schnitt ein stark bluthaltiges, feuchtes Lungengewebe. Nirgends herdförmige Veränderungen.

Die linke Lunge zeigt ebenfalls Volumenvermehrung und zugeschärfte Ränder. Auf Schnitt in allen Abschnitten feuchtes und bluthaltiges, dunkelrotes Gewebe.

Die Bronchien sind beidseits gerötet und mit Schleim bedeckt.

Makroskopische Untersuchung der Blase: Die die Pleura vorstülpende, ca. pflaumengroße Blase zeigt eine halbdurchsichtige, dünne, glatte Wandung, welche an der Innenseite einige Leisten und Stränge besitzt, die die Blasenhöhle unvollkommen teilen. Auf dem Blasenboden befindet sich eine kreisrunde Vertiefung von ca. 3 mm Durchmesser mit einer feinen Oeffnung, durch welche sich von einer kleinen Höhle der senkrecht zum Blasenboden getroffenen Lungenschnittfläche aus mittelst einer Spritze Luftbläschen unter Wasser einblasen ließen. Eine Luftaspiration über Wasser gelang nicht, so daß ich einen Ventilmechanismus vermutete.

Mikroskopische Untersuchung der Blase: Färbungen: H. E., *van Gieson*,

Jaune solide, Fuchselin. — Die Spitzennarbenblase stellt ein cystisches Gebilde dar, dessen Wand am Blasengrund beträchtlich verdickt, an der Blasenkuppe dünn erscheint. Die Auskleidung erfolgt durch ein teilweise kubisches Epithel, teilweise fehlt die Epitheldecke. An eine 2—3schichtige kollagene Faserlage schließt eine Gefäßschicht an, hie und da mit Rundzelleninfiltraten. Die elastischen Fasern (Fuchselinfärbung) sind zahlreich, geschlängelt und zusammengeballt am Blasengrunde und setzen sich als feine Ausläufer bis zur Blasenkuppe fort.

Abb. 7. Narbengewebe des Blasengrundes (Vergr. 9mal). Fuchselinfärbung.

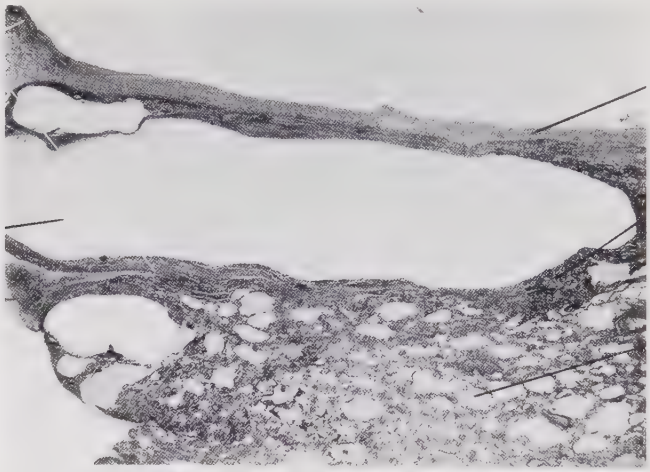

Abb. 8. Verdünnte Stelle des Blasenbodens mit der Klappenbildung (Vergr. 90mal). H.-E.-Färbung.

Die Partie des Blasengrundes ist sklerotisch-narbig verändert (Abb. 7), und in Analogie zum 2. Präparat finden wir in ganze Alveolenbezirke eingelagert ein hyalines, verquollenes Bindegewebe, welches von einer mächtigen Elastica umgeben ist. Andere Alveolen sind vollständig kollabiert. In dieses narbige Gewebe eingepackt, dehnen sich 3 große Blasen aus, die sich durch ihre von Narbenzügen durchsetzte Wand vom übrigen substantiellen Emphysemgewebe deutlich abheben. Die Bronchiolen weisen entsprechend Verziehungen, Knickungen und Ektasien auf. Dem Verhalten des elastischen Grenzstreifens nach scheint die Blasenpleura streckenweise mit der Lungenpleura verlötet zu sein, denn wir können ihn als Duplikatur im Blasenboden verfolgen. Weiterhin überzieht er eine in die Narbenpartie eingebettete Blase, bildet eine deutliche Umschlagsfalte, um hernach die Wand einer weitern, noch tiefer gelegenen blasigen Bildung zu verstärken (Abb. 7).

Eine in dieser Gegend inserierende Adhärenz zeichnet sich durch ihre starke Vaskularisation und Entzündungsinfiltrate aus, führt jedoch zu keinen Verlaufsänderungen des elastischen Grenzstreifens (Abb. 7).

An keiner Lungenstelle sind Anhaltspunkte einer floriden oder abgelaufenen Tbc.

Epikritische Erörterungen:

Auch in diesem Falle liegt zweifellos eine Silikose vor, welche die narbigen Veränderungen verursacht hat.

Die sowohl in der Blasenwand als auch pleural sichtbaren elastischen Lamellen geben Anlaß zur Annahme, daß die blasige

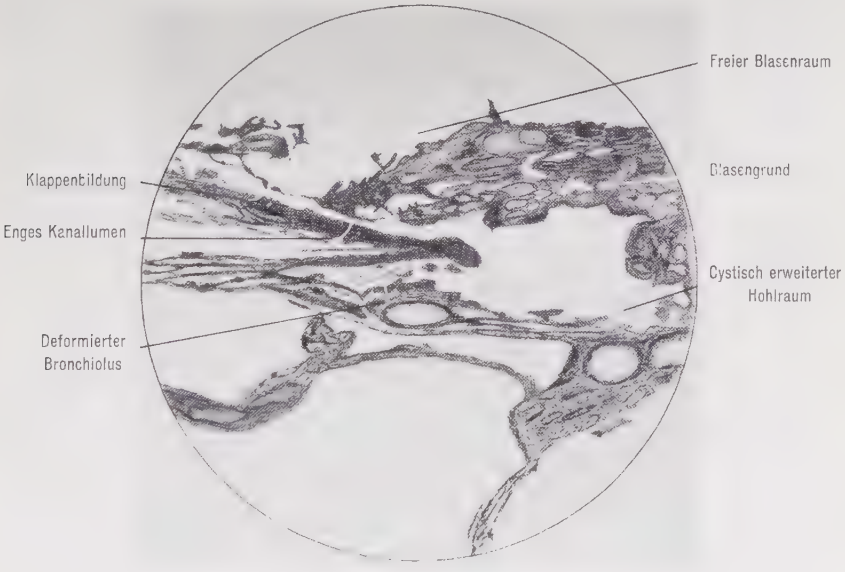

Abb. 9. Uebersichtsbild zur Erläuterung der Ventilbildung bei Spitzennarbenblasen. Färbung: Safranilin (zur Darstellung der elastischen Fasern).

Bildung anfangs noch ganz im Schwielengewebe gelegen ist, wie beispielsweise die 3 oben erwähnten Blasen. Mit zunehmender Vergrößerung jedoch wird die Pleura zuerst abgehoben und vorgebuckelt, um hernach bei weiterer Ueberdehnung an der Basis mit dem Lungenfell zu verlöten.

Im zweiten Schnitt, der die Vertiefung mit dem beschriebenen Ventil trifft, findet man an einer besonders verdünnten Stelle des Blasengrundes eine Kommunikationsöffnung, die mittels eines engen Verbindungsganges in einen zystisch erweiterten Hohlraum führt, den ein kubisches Epithel auskleidet. Dieser wiederum steht mit einem stark deformierten und mit Eiterzellen angefüllten Bronchiolus in Verbindung (Abb. 8 und 9).

Die freien Klappenenden sind verdickt infolge der zusammengeschnurrten elastischen Fasern, ein Ereignis, dem wir auch beim chronisch substantiellen Lungenemphysem begegnen.

Den Mechanismus der Ventilbildung müssen wir uns nun folgendermaßen vorstellen: Durch den Bronchiolus tritt die Luft in den zystischen Hohlraum ein, um hernach den engen Kanal zu entfalten und durch die Kommunikationsöffnung in die Blase abzuströmen. Je höher nun der Blasendruck bei zunehmendem Volumen steigt, desto mehr wird offenbar die verdünnte Stelle des Blasengrundes gegen das Kanallumen vorgebuchtet, das Klappenende legt sich an die gegenüberliegende Kanalwand an und verschließt so den Ausgang vollends. Dieses Verhalten habe ich im Modellversuch unter möglichst exakter Nachahmung der natürlichen Verhältnisse einer genauen Prüfung unterzogen, wobei sich meine Annahme bestätigt hat: Dem zunehmenden Blasendruck geht parallel ein besseres Funktionieren des Ventilmechanismus.

Entstehungsweise und Ruptur solcher Spitzennarbenblasen.

In allen 4 Fällen haben wir es mit einer Blasenbildung über mehr oder weniger starken, schwielig-narbigen Prozessen der Spitzengegend zu tun, also mit den von *Fischer-Wasels* beschriebenen Spitzennarbenblasen. Als Ursache der Narbenbildung nahmen wir im 1. Falle eine Tbc an, und nach Ansicht von *Aschoff, Focke, Oliva, Gräff, Huebschmann* sind alle Lungenspitzenschwielen tuberkulösen Ursprungs.

Für die Fälle 2—4 jedoch fehlen jegliche Anhaltspunkte für einen Tbc-Prozeß, dennoch darf nach *Sattler* selbst bei histologisch indifferentem Befund eine tuberkulöse Aetiologie nicht

negiert werden, da der Tbc-Prozeß bis zum Schwinden jeglicher spezifischen Struktur ausheilen kann (sogenannte fibröse Metamorphose).

Bessin, Wurm, Boehne und *Schürmann* betrachten die Spitzennarben als unspezifische Veränderungen, *Hayashi* als Kollapsinduration infolge der chronischen Druckwirkung der Blasen auf das umgebende Lungengewebe. Nun hat in neuester Zeit *Roulet* auf die silikotischen Lungenveränderungen in den Spitzenschwielen hingewiesen, die durch allmähliche Staubablagerungen entstehen, und in der Tat haben wir die in den Fällen 2—4 genau besprochenen schwieligen Veränderungen als silikotisch befunden. Die von *Wurm* beschriebenen Silikosegranulome konnten nicht sicher nachgewiesen werden, vielleicht handelt es sich im Falle 3 um ein solches, wohl aber sahen wir in großer Menge «muschelige Brüche von Silikosekörnchen». Alle diese narbigen Prozesse lokalisieren sich vornehmlich in der Spitzengegend, demzufolge auch die Narbenblasen.

Als wichtigen Befund haben wir im Schwielengewebe die blasigen Bildungen erwähnt, deren Entstehung wir auf eine Atrophie der Alveolarwände, also einen Gewebsschwund infolge der schädigenden Einwirkung durch die chronisch-entzündlichen Prozesse zurückgeführt haben, eine Ansicht, die außer *Fischer-Wasels* schon *von Orth* in seinem Lehrbuch vertreten hat, von *Oliva* aber bestritten wird. Die Blasenbildungen unterscheiden sich von Blasen bei substantiellem Emphysem durch ihre Genese und umschriebene Lokalisation innerhalb der schwieligen Ummauerung. Dazu kommt nun, daß die Narbenprozesse auch zu Schrumpfung, Knickung oder Abschnürung von Bronchioli Anlaß geben, in anderen Bronchiolen ist die Lichtung schon durch entzündliches Exsudat verengt. Logischerweise wird dadurch die Luftströmung vor allem exspiratorisch behindert *(v. Orth)*, und in den beschriebenen blasigen Bildungen, aber auch schon in normalem Alveolargewebe, steigert sich der Innendruck, wodurch allein schon nach *Birch-Hirschfeld, Orszòg, Orth, Rokitansky* die Grundlage zur Blasenbildung geschaffen wird. Diese Erklärungsweise ist übrigens in neuester Zeit von *Binet* und *Kaplan* experimentell gestützt worden. Außerdem fand sich auf der Blasengegend in Fall 4 die beschriebene merkwürdige Ventilbildung, die das Eindringen der Luft in das Blaseninnere ermöglicht, aber das Ausströmen erschwert oder verhindert. Solche ventilartigen Klappen, entstanden aus abgerissenen Alveolarwandstümpfen,

haben auch *Hayashi* und *E. Müller* vorgefunden. Bei zunehmendem Inhalt werden die in der Schwiele befindlichen blasigen Hohlräume oberflächlicher und wölben die Pleura mehr und mehr vor. Ist die Blasenbildung einmal ganz herausgetreten, so wird die Basis derselben mehr und mehr bis auf eine schmale Zone eingeschnürt, zuletzt verlötet die Blasenpleura mit der Lungenpleura. Diese Annahme wird durch das Verhalten des elastischen Grenzstreifens bestätigt. Es handelt sich also um eine Blasenbildung, hervorgegangen durch Erweiterung des Alveolarsystems, und nicht einfach um eine Pleuraablation bei Parenchymschädigung *(Orsòs)*. Mit zunehmender Dehnung der Wand reißt die Blase unter Umständen an ihrer dünnsten Stelle, der Blasenkuppe, wo ja die elastische Faserlage sozusagen fehlt, ein. Diese die Ruptur bewirkenden Umstände sind in erster Linie natürlich starke Hustenstöße *(Hayashi, Fischer-Wasels)*, durch die ja, insbesondere bei Behinderung der Exspiration, die Lungenspitzen stark aufgeblasen werden *(Tendeloo)*, was sich auch röntgenologisch an den Aufhellungen nachweisen läßt *(Kreuzfuchs)*. Als weitere Ursachen werden aufgezählt: Lachen, Nießen, Rufen, Kommandieren, Schreien, Vorlesen eines Theaterstückes *(Siems)*, Pressen beim Wasserlösen *(Keresztes)*, Erbrechen *(Zinn, Palmer, Simsch)*, Einherschreiten *(Ness* and *Allan)*, kurze und unerwartete, heftige Muskelanspannung bei Fehltritt *(Laufer)*, Stolpern *(Pitt, Bock)*, Hinfallen auf die Seite *(Fischer-Wasels, Siems)*, große Anstrengungen beim Heben *(Hayashi)*, Sich-Recken *(Blumberg)*, Weichenstellen, Boxen, Reiten *(Knetsch)*, Velofahren, Geräteturnen, Eisenbahnfahren *(Blumberg)*, Springen ins Wasser *(Kuhlmann)*, Ein- und Aufschleusen von Caissonarbeitern *(Pulver)*. Schließlich kann die Blase auch ohne äußeren Anlaß *(Siems)* rupturieren, z. B. während des Schlafes *(Bedford, Knetsch)* oder beim Aufwachen.

Wie aus der Liste hervorgeht, sind gewisse Beziehungen zum Sport nicht von der Hand zu weisen, weshalb *Alexander* das häufige Auftreten des Spontanpneus in der letzten Zeit mit vermehrter Sportstätigkeit in Zusammenhang bringen möchte.

Eigenschaften des durch solche Narbenblasen bedingten Spontanpneus.

1. Plötzliches Auftreten, eventuell ohne äußeren Anlaß.
2. Befallensein jugendlicher Individuen im Alter von 15 bis 30 Jahren *(Friesdorf, Joerdens, Kopstein* und *Lenz)*.

3. Ueberwiegen des männlichen Geschlechtes zu 80% *(Keresztes, Young, Friesdorf)*. Beim Weibe kommt er ausschließlich in der Gravidität vor *(Szènes, Wilks, Duhot, Bull, Kušan)*. Die Ursache liegt nach *Klaften* in einer Leistungssteigerung der thorakalen Atmung bei starker Durchlüftung der Lungenspitzen, besonders gegen Ende der Gravidität. Fälle von Nichtgravidität ohne Tbc oder Emphysem sind extrem selten (1 Fall von *Young* bei einem 15jährigen Mädchen).
4. Gutartigkeit des Krankheitsbildes. Meist resorbiert sich die Luft ziemlich rasch nach Verlöten und Vernarben der Perforationsöffnung *(Bickhardt, Steinmeyer, Kuhlmann)*, und die Leute sind nach Erfahrungen von *Knetsch* und *Kuhlmann* felddiensttauglich und sportsfähig. So heilen die meisten Fälle innerhalb einer Zeitspanne von minimal 1 Woche *(Weiß* und *Koppenstein)* bis maximal 16 Wochen *(Palmer)* aus, und zwar mit Restitutio ad integrum. Allerdings wird über die Möglichkeit des Chronischwerdens von *Bittorf, Bryce, Olbrecht, Pardal, le Wald, Kjaergaard* berichtet, und in einem Falle von *Wiele* bestand der Pneu 20 Jahre lang, um dann schließlich doch noch restlos auszuheilen. Der Patient machte übrigens trotz dieser Krankheit den Weltkrieg 1914—1918 als Offizier mit. Die Gefahrmomente, der Haematothorax und der beidseitige Spontanpneu, welche beide eine vermehrte Herzbelastung bedeuten, werden von *Ness* and *Allan, Castex* und *Mazzei, Frey,* bzw. *Faschingbauer, Olbrecht, Hellin* erwogen. Nicht selten nämlich wird beim Zerreißen der Blase oder eines Adhärenzstranges ein Gefäß mitbetroffen, woraus sich der meist tödliche Haematothorax ergibt *(Pitt, Rollestin, Vio)*. Ebenfalls wirkt ein beidseitiger Spontanpneu erschwerend, sei es, daß er in beiden Lungen zugleich *(MacMahon, Kjaergaard, Hayashi)*, oder nach einem zeitlichen Abstand (4—6 h nach *Markson,* 1 Woche nach *Le Wald)* auftritt. Ein bestehendes Lungenemphysem oder eine gleichzeitige aktive Tbc verschlechtern selbstverständlich die Prognose ebenfalls, endet doch der tuberkulöse Spontanpneu in 80% letal *(Weiß* und *Koppenstein)*.
5. Neigung zum Rezidivieren in 10—20%, entweder auf derselben Seite *(Ljungdahl,* 11mal; *Siems, Castex* und *Mazzei, Vogt, Laufer, Hawes)* oder als alternierender Pneu auf der andern Seite *(Kjaergaard, Vogl, Le Wald, Willcock)*.
6. Bevorzugung einer Lunge. Trotzdem in allen unsern 4 Fällen

nur rechts Spitzennarbenblasen gefunden wurden, habe ich ein mehrheitliches Befallensein einer Lunge *(Nikolsky, Blumberger, MacMahon)* nach Durchsicht der Literatur nicht feststellen können, vielmehr werden beide Lungen zu gleichen Anteilen betroffen *(Samitz, Friesdorf)*.

Was nun die in letzter Zeit umfangreiche Literatur betrifft, so wird das Krankheitsbild des Spontanpneus kurzweg im großen und ganzen von allen Autoren in ähnlicher Weise geschildert, in bezug auf die Aetiologie sind sie sich vielfach im unklaren, was angesichts des Mangels an autoptischem Material und der Schwierigkeit der Diagnosenstellung auch begreiflich ist. Die röntgenologischen Zielaufnahmen *(Kopstein, Siems, Szènes, Jourdain)* ergeben etwa «wabenartige Aufhellung des Spitzenfeldes neben Verkalkung» oder «subpleurales Ampullenbläschen» *(Castex* und *Mazzei)* oder gar «dünnwandige Lufträume mit Adhäsionssträngen und basalem scharfem Streifenschatten» *(Lenk)*. Sogar die Jodipinfüllung solcher Blasen ist gelungen *(Siems)*. Neuerdings soll *Sorgo* mittels der Thorakoskopie in jedem Falle von Spontanpneu Blasenbildungen des Spitzenbereiches von Kirschkerngröße und weißlicher, dicker Wand bis zur dünnen «Seifenblase» *(Sattler)* beobachtet haben, eine Methode, die in 20 Fällen von *Kipfer* zur Diagnosenstellung verwendet wurde. Durch Zuhilfenahme dieser Methode und unter Berücksichtigung der erwähnten klinisch besonders kennzeichnenden Gesichtspunkte kommen für den Spontanpneu nach *Steinmeyer* doch viel häufiger, als *Kopstein* und *Lenz* annahmen, aber nicht ausschließlich, wie *Fischer-Wasels* glaubte, die Spitzennarbenblasen in Frage.

Die mannigfaltigen Erklärungstheorien für den Spontanpneu müssen wir, wie schon einleitend erwähnt, nach zwei Richtungen hin sichten, nämlich, ob die Pneumothoraxentstehung an eine Grundkrankheit, z. B. destruktive Lungenprozesse spezifisch-tuberkulöser oder unspezifischer Art, chronisch-substantielles Emphysem, Silikose, gebunden und daher mit dem Namen «symptomatischer Pneumothorax» zu belegen ist, oder ob sie unabhängig und ohne klinisch klare Aetiologie auftritt und daher als «idiopathischer oder gutartiger Spontanpneumothorax» nach *Kopstein* und *Lenz, Kuhlmann* zu bezeichnen ist, eine Charakterisierung, die gerade für 2 von unsern 4 Fällen nicht zutrifft.

Außer den Spitzennarbenblasen werden als Ursache des idiopathischen Spontanpneumothorax beschrieben:

1. Hemmungsmißbildung bei der Lungenentwicklung, die zu luftgefüllten, subpleuralen Alveolenblasen führt *(Schmincke, Kjaergaard)*. Sie sind entstanden durch Persistenz von embryonalem Gewebe in Form von nicht endgültig zu Alveolen ausdifferenzierten Pneumomeren. Zur Erklärung der abnormen Erweiterung und blasigen Umwandlung wird ebenfalls ein Ventilmechanismus herangezogen.
2. Subpleurales umschriebenes, interstitielles Emphysem *(Zahn, Hohenner, Dorendorf)* infolge Hustens.
3. Konstitutionelle familiäre Lungen- und Pleuraschwäche, sogenannte «weak lung» der Angelsachsen *(Moravitz, Laufer, Verschuer* und *Diehle)*. Dabei handelt es sich um eine konstitutionelle Herabsetzung der Widerstandskraft der Pleura gegen Druckschwankungen. Bisher sind allerdings nur 6 Fälle (2 Fälle bei 18- und 20jährigen Brüdern nach *Moravitz*, 2 ähnliche Fälle von *Kušan*, 2 Fälle bei Vater und Sohn nach *Atwood* und *P. Müller)* veröffentlicht worden. *Hohenner* erscheint die Annahme einer Pleuraschwäche fraglich, und es ließe sich auch in diesem Falle an *Schminckes* Hemmungsmißbildung denken.
4. Pleuraablation mit subpleuralen tiefen Rissen des Lungengewebes *(Orsòs)*. Diese meist kurz vor dem Tode durch forciertes Atmen entstandenen Hohlräume unter Abhebung der Pleura stellen ganz frische, grobe Parenchymrisse nicht emphysematöser Lungen, aber niemals Erweiterungen des Alveolarsystems, dar.
5. Alte pleuritische Adhärenzen nach symptomloser Pleuritis, die zur Dehnung der Pleura und Zerrung des Alveolengewebes und damit zur Blasenbildung führen *(Ljungdahl, Cahn)*. Daher finden wir solche Blasen oft am Rande von Adhäsionen *(Cahn, Muncke, Joerdens, Moenckeberg, Springer, Spengler, Pitt, Brunner, Vrooman, Emerson, Kroontz)*.

Als Ursache für den symptomatischen Spontanpneumothorax werden folgende Grundkrankheiten erwähnt:

1. Destruierende Lungenprozesse bei Tbc, Abszeß, Tumoren usw. Tbc gilt auch heute noch als häufigste Spontanpneu-Ursache (58% nach *MacMahon*, 85% nach *Weiß* und *Koppenstein*, 90% nach *Krasso, Bedford, Rose, Weber, Siems, Ljungdahl, Lichtenstein)*.
2. Chronisches, substantielles Lungenemphysem *(Cahn* und *Joer-*

dens). Die durch Platzen einer Emphysemblase entstandenen Pneumothoraxfälle sind nach *Fischer-Wasels, Zinn, Sattler* verhältnismäßig selten und kommen meist bei älteren Individuen vor *(Krasso, Rady, Zahn, Zinn, Kopstein* und *Lenz),* wennschon auch Fälle im frühen Mannesalter beschrieben wurden *(Willcock* bei einem 35jährigen Piloten, *Massini* und *Schoenberg* bei einem 35jährigen Seidenfärber). Alle Pneumothoraxfälle bei Emphysem sind im Gegensatz zu denen bei Spitzennarbenblasen prognostisch ernst zu taxieren *(Keresztes, Krasso, Zahn, Willcock, Young),* besonders bei doppelseitigem Auftreten *(Natorp, Massini* und *Schoenberg)* oder bei Kombination mit Haematothorax. Bei den Fällen, die gut ausgingen *(Palmer),* ist aus dem klinischen Krankheitsbild nicht ersichtlich, ob es sich auch tatsächlich um eine «emphysematous bulla» gehandelt hat, allerdings sind Spontanpneufälle auf Grund von bullösem Emphysem in der anglo-amerikanischen Literatur häufiger, wie aus den Veröffentlichungen von *Frey, Gordon, Ness* and *Allan, Huxthal, Terry, Mihorat, Housden, Krause hervorgeht.*

Natürlich kann sich ein substantielles Emphysem mit Spitzennarbenblasen kombinieren (Fall 2, 3 und 4, Fall von *Krasso).*

3. Anthrakosilikosis. Meist ist die Silikose mit Tbc kombiniert *(Ickert, Sokoloff, Abraham, Redeker).* Viel interessanter sind reine Silikosefälle ohne Tbc *(Hofbauer, Behr, Brulé, Nicol* und *Schroeder, Scheid* und *Schweta, Reichmann).* Den Anlaß zum Spontanpneu geben Erweichungsvorgänge in den Staubschwielen und Höhlenbildungen, in welche ein Bronchus mündete *(Scheid),* ferner auch das Platzen von Emphysemblasen *(Abraham, Chiale, Berndt, Dierichs)* oder das Abreißen von Adhärenzen *(Sokoloff).* In den überwiegenden Fällen werden 25- bis 52jährige Männer betroffen, die beruflich Quarzstaub, z. B. Formpuder, minimal 3 Jahre lang eingeatmet haben *(Abraham, Chiale, Sokoloff).*
4. Cystenlungen des Kleinkindes *(Wiele)* und Erwachsenen *(Siems).*
5. Durchbruch des gastrointestinalen Traktes *(Young).*

Epikrise:

Von allen den Erklärungstheorien für den idiopathischen oder symptomatischen Spontanpneumothorax fällt, wenn wir

von den Spitzennarbenblasen *Fischer-Wasels* absehen, vielleicht die von *Schmincke* aufgestellte Hemmungsmißbildungstheorie für unsere Untersuchungen noch am ehesten in Betracht. Aber statt der subpleuralen Mantelzone aus zellreichem, fibrillärem Bindegewebe, in das unregelmäßige, von kubischem Epithel ausgekleidete Hohlräume und embryonale Lungengewebsbezirke eingestreut sind, dehnt sich ein entzündliches, narbig-sklerotisches Gewebe in der Spitze aus. Da die Pleura im Falle *Schminkes* keine Entzündungserscheinungen aufweist, fehlen auch die in all unsern 4 Fällen vorhandenen Adhärenzen. Gegen bullöse Emphysemblasen bei chronisch-substantiellem Emphysem spricht außer der Narbenbildung und der typischen Lokalisation an der Spitze vor allem die Beschaffenheit der Blasenwand, die sich gegen die Kuppe zu stets stark verdünnt *(Sattlers* «Seifenblasen») und die elastische Faserlage verliert, demgemäß auch immer in der Kuppengegend *(Sattler, Fischer-Wasels)*, überhaupt viel häufiger als die emphysematöse Blase, rupturiert. Die Theorie von der «verminderten Widerstandsfähigkeit der Pleura gegenüber Druckschwankungen» ist eine zwar einleuchtende, aber nicht zu beweisende Behauptung von *Morawitz* und kann daher für unsere Erwägungen nicht in Betracht fallen.

Dagegen haben wir in allen 4 Fällen zum Teil recht derbe und breithaarige, zum Teil zarte und schmalbasige Verwachsungen der Pleura pulmonalis und costalis vorgefunden, und es ist wohl die Frage berechtigt, ob eventuell die Blasenbildung durch Strangzerrung im Sinne *Ljungdahls* hervorgerufen oder begünstigt würde. Bei der histologischen Untersuchung konnte ich weder ein Vorspringen des Lungenparenchyms in die Stranginsertion noch Veränderungen des elastischen Grenzstreifens in der Stranggegend feststellen. Damit soll aber keineswegs behauptet werden, daß derartige Adhäsionen nicht auch einmal für die Entstehung der Blasen durch Verziehung und Erweiterung der endständigen Lungenalveolen als begünstigend in Betracht fallen könnten, um so mehr, als solche Stränge auf der Blasenkuppe gefunden worden sind *(Hayashi)*. Nach anderer Ansicht haben sie eher eine Bedeutung beim Einreißen der Blase *(Cahn)*. Sind die Verwachsungsstellen ausgedehnt, so können natürlich keine frei in den Brustraum vorspringende Blasen entstehen *(Fischer-Wasels)*.

Von der Pleuraablation mit subpleuralen Parenchymrissen *(Orsòs)* sind unsere auf einer Erweiterung des Alveolarsystems

beruhenden Blasenbildungen durch die verschiedene morphologische Struktur leicht abzugrenzen.

Die von uns festgestellten anthrakosilikotischen Schwielen haben nirgends zu Erweichungsprozessen geführt, sondern in unsern Fällen ausschließlich zur Bildung von Spitzennarbenblasen, eine Möglichkeit, die schon von *Abraham* erwogen wurde.

Leider war es nur in wenigen Fällen des Schrifttums möglich, die erwähnten Beobachtungen darnach zu sichten, ob Spitzennarbenblasen, Blasen bei bullösem Emphysem oder *Schminckes* Hemmungsmißbildungsblasen u. a. vorlagen, da nur wenige Fälle zur Obduktion kamen oder der autoptische Befund zu ungenau abgefaßt wurde. Vielfach werden die verschiedenen Theorien bezüglich der Entstehung gar nicht auseinandergehalten, sei es, daß sie noch nicht allgemein anerkannt oder trotz ihrer Bedeutung in therapeutisch-prognostischer Hinsicht ungenügend bekannt sind.

Seit der Veröffentlichung von *Fischer-Wasels* haben meines Wissens nur *Dorendorf* 2 Fälle von Spitzennarbenblasen (einen 33jährigen Mann mit florider Tbc und einen 57jährigen Mann mit substantiellem Emphysem) und *Pitt* 1 Fall (einen 18 jährigen Jüngling mit Haematothorax) autoptisch genau untersucht und beschrieben.

Bei 2 von unsern 4 zur Obduktion gelangten Fällen, welche ausnahmsweise Individuen im Alter von 57—63 Jahren betrafen, ist der Tod infolge des unglücklichen Zusammentreffens der gleichzeitigen schweren, fortschreitenden Tbc im 1. Falle und des beidseitigen Emphysems im 3. Falle eingetreten (in den Fällen 2 und 4 waren die Spitzennarbenblasen ein Nebenbefund). Das schon schwer belastete Herz vermag, wie auch *Kopstein* und *Lenz* betonen, die Mehrbelastung durch den Spontanpneu nicht mehr zu tragen und versagt. Beide Fälle erbringen den Beweis, daß Spitzennarbenblasen auch einmal mit einer aktiven Lungen-Tbc und bullösem, substantiellem Emphysem vorkommen können, eine Kombination, die von *Fischer-Wasels* abgelehnt wird. Auf ihre Genese jedoch haben weder Emphysem noch aktive Lungentuberkulose einen Einfluß.

Zusammenfassung.

An Hand von 4 Fällen von sogenannten Spitzennarbenblasen wird der Entstehungsmechanismus des Spontanpneumothorax besprochen. Es wird die Entstehung der Narbenblasen auf entzündliche Narbenprozesse der Lunge infolge abgelaufener Tbc

oder Silikose zurückgeführt, welche zur Alveolaratrophie unter Bildung von Riesenalveolen führen und durch Verengerung des Bronchiallumens infolge von Knickung und Zerrung zu ventilartigen Verschlüssen. Es wird darauf hingewiesen, daß der Spontanpneu bei Jugendlichen auf Grund von Spitzennarbenblasen durch Verlöten und Vernarben der Perforationsöffnung ausheilen kann und daß nach Resorption der Luft die Patienten wieder voll leistungsfähig (militärdienstfähig) werden können.

Schlecht wird die Prognose dann, wenn ein chronisches Lungenemphysem, eine aktive Tuberkulose oder Doppelseitigkeit der Erkrankung besteht.

Résumé.

A l'occasion de 4 cas de « vésicules pulmonaires apicales cicatricielles », l'auteur discute le mécanisme pathogénique du pneumothorax spontané. Il attribue ces vésicules cicatricielles à des processus pulmonaires inflammatoires et sclérosants, qui conduisent à la formation d'alvéoles géants, atrophiques ; la lumière des bronches s'y trouve déformée, coudée, rétrécié, d'où formation de « soupapes ». On expliquera ainsi que le pneumothorax spontané des adolescents puisse guérir spontanément par obstruction cicatricielle de la perforation, et que le patient se trouve parfaitement rétabli après la résorption de l'air.

Le pronostic est, par contre, plus sombre s'il y a en outre un emphysème chronique, une tuberculose active, ou si l'affection est bilatérale.

Riassunto.

Riferendosi su 4 casi di cosidette bolle cicatriziali apicali si discute il meccanismo della formazione del pneumotorace spontaneo. La formazione delle bolle cicatriziali si deduce a processi cicatriziali infiammatorii nel polmone che conducono all'atrofia alveolare con formazione di alveole giganti ed a stenosi ventiliformi per il restringimento del lume bronchiale in seguito a flessione e trazione. Si dimostra la possibilità della guarigione del pneumotorace in giovani a base delle bolle cicatriziali apicali mediante cicatrizzazione dell'apertura della perforazione; inoltre si dimostra che i malati, dopo riassorbimento dell'aria, possono diventare di nuovo completamente abili al lavoro.

La prognosi è cattiva quando esiste un enfisema cronico o una tuberculosi attiva o bilateralità del processo.

Summary.

Four cases of so-called blisters of the apical scar are described and brought in relation to the mechanism of spontaneous pneumothorax. The formation of the blisters are the result of inflammation and scarring of the apex of the lung which leads to the formation of giant alveoles as the result of a stenosing of the small bronchi and valve formation. In young persons the spontaneous pneumothorax can heal as the result of an obliteration of the perforation. Prognosis is bad in cases of chronic emphysema, active Tbc and also in those who have bilateral blistering of the apex.

Literatur.

Abraham, A., Beiträge z. Klin. der Tuberkul. 83 (1933), 478. — *Alexander, H.*, Med. Klinik 22 (1938), 742. — *Aschoff*, zit. nach *Boehne*. — *Atwood, Wilson, A.*, Boston med. and surg. 195 (1926), 1237. — *Bach, H.*, Beiträge zur Klin. der Tuberkul. 18 (1911), 1. — *Bedford, D. E.*, Brit. Med. Journ. 3579 (1929), 240. — *Behr*, zit. nach *Abraham*. — *Bessin, A.*, Virchows Arch. 280 (1931), 837. — *Bickhardt, K.*, Med. Klinik 18 (1930), 663. — *Binet, L.*, und *Kaplan, S.*, Annuel médical 46 (1939). — *Birch-Hirschfeld*, Lehrbuch der patholog. Anatomie, 3. Aufl. 1887. — *Bittorf*, zit. nach *Vogl*. — *Blumberger, K. J.*, Dtsch. med. Wschr. 23 (1937), 899. — *Bock, G.*, Dtsch. Tuberkulose-Blatt 5 (1938), 117. — *Boehne, C.*, Dtsch. Med. Wschr. 23 (1937), 899. — *Brulé, M.*, Bull. et Mém. Soc. méd. des Hôp. de Paris 49 (1936), 424. — *Bryce, A. G.*, Brit. Med. Journ. 3824 (1934), 714. — *Brunner, A.*, zit. nach *Krasso*. — *Bühler, K.*, Ztschr. f. Tbk. 79 (1938), 300. — *Bull, E.*, zit. nach *Szènes*. — *Cahn, A.*, Dtsch. med. Wschr. 43 (1917), 1469 und 44 (1919), 623. — *Castex, M.*, und *Mazzei, E. S.*, Schwz. med. Wschr. 1 (1940), 6. — *Chiale* und *Berndt, Dierichs*, zit. nach *Abraham*. — *Dorendorf, H.*, Klin. Wschr. 5 (1926), 230; Beitr. Klin. Tbk. 79 (1932), 142. — *Duhot, E.*, zit. nach *Szènes*. — *Emerson, C. P. Ch.*, zit. nach *Gordon*. — *Faschingbauer, H.*, Wien. klin. Wschr. 31 und 32 (1919). — *Fischer, B.*, Ztschr. klin. Med. 95 (1922), 1. — *Fischer-Wasels, B.*, Münch. med. Wschr. 44 (1927), 1877. — *Focke, F.*, Beitr. Klin. Tbk. 59 (1924), 228. — *Frey, I. L.*, Journ. Amer. Med. Ass. 104 (1935), 1395. — *Friesdorf, C.*, Münch. med. Wschr. 74 (1927), 1672. — *Ganter*, zit. nach *Wiele*. — *Gordon, J. B.*, Lancet 231 (1936), 178. — *Gräff*, zit. nach *Boehne*. — *Hawes, J. B.*, zit. nach *Bedford* und *Laufer*. — *Hayashi, J.*, Frankf. Z. Path. 16 (1915), 1. — *Hellin*, zit. nach *Hayashi*. — *Hofbauer, A.*, Beitr. Klin. Tbk. 83 (1933), 486. — *Hohenner, K.*, Beitr. Klin. Tbk. 84 (1934), 596. — *Housden*, zit. nach *Gordon* und *Frey*. — *Hübschmann*, zit. nach *Boehne*. — *Huxthal*, zit. nach *Frey*. — *Ichert, F.*, Erg. Tbk.-Forsch. 3 (1931), 431. — *Joerdens, G.*, Dtsch. med. Wschr. 35 (1919), 969. — *Jourdain*, zit. nach *Schick*. — *Keresztes, M.*, Ztschr. Tbk. 65 (1932), 397. — *Kipfer, R.*, Verh. Ges. inn. Med. Wiesbaden 199 (1932), 193. —

Kjaergaard, H., Acta med. Scand. 80 (1933), 93. — *Klaften, E.*, Arch. f. Gynäk. 129 (1927), 414. — *Knetsch, G.*, Dtsch. Mil.Arzt 2 (1939), 84. — *Kopstein, G.*, und *Lenz, R.*, Dtsch. Archiv klin. Med. 174 (1932), 366. — *Krasso, H.*, Wien. klin. Wschr. 20 (1929), 676; 21 (1929), 716; 35 (1933), 1065. — *Krause*, zit. nach *Frey*. — *Kreuzfuchs, S.*, Wien. klin. Wschr. 24 (1919). — *Kroontz, A. B.*, zit. nach *Gordon*. — *Kuhlmann, F.*, zit. nach *Blumberger* und *Bock*. — *Kusàn*, zit. nach *Morawitz*. — *Laufer, O.*, Klin. Wschr. 19 (1929), 888. — *Lenk, R.*, zit. nach *Schick*. — *de Leopardy* et *Pasquet*, Rev. tbc. 13 (1932), 375. — *Lichtenstein, G.*, Beitr. Klin. Tbk. 71 (1929), 183. — *Ljungdahl, H.*, Dtsch. Archiv klin. Med. 126 (1918), 224. — *MacMahon, B. T.*, Amer. J. Med. Sc. 183 (1932), 165. — *Markson, E.*, J. Amer. Med. Ass. 102 (1934), 826. — *Massini, R.*, und *Schoenberg, S.*, Berlin. klin. Wschr. 39 (1916), 1076. — *Mihorat*, zit. nach *Frey*. — *Moenckeberg*, zit. nach *Cahn* und *Krasso*. — *Morawitz, P.*, Münchn. med. Wschr. 47 (1933), 1861. — *Müller, E.*, Ztschr. Tbk. 79 (1938). *Müller, P.*, Klin. Wschr. 4 (1934), 137. — *Muncke*, zit. nach *Krasso*. — *Natorp, P.*, Doppelseitiger Pneumothorax infolge vikariierenden Lungenemphysems. Diss. Würzburg 1882. — *Ness, R. B.*, and *Allan, G. H.*, Brit. Med. Journ. 1 (1910), 741. — *Nicol* und *Schroeder*, zit. nach *Abraham*. — *Nikolsky, S.*, Ueber den spontanen Pneumothorax. Diss. Gießen 1912. — *Olbrecht, E.*, Annuel médical 27 (1933), 429. — *Oliva, E.*, Beitr. Klin. Tbk. 84 (1934), 602. — *Orsòs, O.*, Beitr. path. Anat. 41 (1907), 95; 92 (1933/34), 175. — *Orszòg, O.*, Berl. klin. Wschr. 42 (1912), 1972. — *Orth, J.*, Lehrbuch der speziellen path. Anat. Berlin 1887. Bd. 1, 540 ff. — *Palmer, J. P.*, Journ. Am. Med. Ass. 96 (1931), 653. — *Pardal*, zit. nach *Vogl*. — *Pitt, G. A.*, zit. nach *Frey* und *Gordon*. — *Pulver, W.*, Helvet. med. Acta 3 (1936), 180. — *Rady, H.*, Med. Klinik 43 (1927), 1648. — *Redeker*, zit. nach *Sokoloff*. — *Reichmann*, zit. nach *Abraham*. — *Rokitansky*, Lehrbuch der path. Anat. Bd. 3, 1861. — *Rollestin, H. D.*, zit. nach *Frey*. — *Rose, U.*, Dtsch. med. Wschr. 43 und 44 (1899). — *Roulet, F.*, Virchows Arch. 305 (1939), 405. — *Samitz, W.*, Zur Frage des nichttuberkulösen Spontanpneumothorax. Diss. Jena 1930. — *Sattler, A.*, Wien. med. Wschr. 89 (1939), 117; Med. Klinik 7 (1941), 160. — *Scheid* und *Schweta*, zit. nach *Hofbauer*. — *Schick, A.*, Wien. klin. Wschr. 41 (1936), 1250. — *Schmincke, A.*, Beitr. z. path. Anat. 80 (1928), 692. — *Schürmann, P.*, Virchows Arch. 260 (1926), 664. — *Siems, H.*, Beitr. Klin. Tbk. 77 (1931), 476; Münch. med. Wschr. 41 (1940), 1779. — *Simsch, G.*, Ztschr. Tbk. 66 (1933), 444. — *Sokoloff, M. J.*, Journ. Amer. Med. Ass. 112 (1939), 1564; Amer. Review Tbc. 34 (1936), 700. — *Sorgo*, zit. nach *Sattler*. — *Spengler, L.*, Schweiz. Med. Wschr. 4 (1923), 309. — *Springer*, zit. nach *Frey*. — *Steinmeyer, O.*, Dtsch. Tbk.-Blatt 12 (1941), 302. — *Szènes, A.*, Arch. Gynäkol. 130 (1929), 600. — *Tendeloo*, zit. nach *Fischer-Wasels*. — *Terry*, zit. nach *Frey*. — *Verschuer* und *Diehl*, zit. nach *Schick*. — *Vio, E.*, Klin. Wschr. 25 (1936), 906. — *Vogl, A.*, Med. Klinik 38 (1934), 1264. — *Vogt, A.*, Dtsch. med. Wschr. 24 (1937), 938. — *Vrooman, C. H.*, zit. nach *Gordon*. — *Le Wald*, zit. nach *Vogl* und *Palmer*. — *Weber*, zit. nach *Szènes*. — *Weiß, A.*, und *Koppenstein, E.*, Wiener klin. Wschr. 32 (1927), 1023. — *Wiele, G.*, Beitr. Klin. Tbk. 68 (1928), 296. — *Wilks, S.*, zit. nach *Szènes*. — *Willcock, M. B.*, Lancet 233 (1937), 315. — *Wurm, H.*, Beitr. Klin. Tbk. 81 (1932), 707. — *Young, K. A.*, Brit. Med. Journ. 3953 (1936), 699. — *Zahn, F. A.*, Virchows Arch. 123 (1891), 197. — *Zinn, W.*, Ztschr. Tbk. 52 (1929), 177.